



## 第60回日本皮膚科学会西部支部学術大会にて学会賞銀賞受賞！

当研究所の医師、古賀佳織が第60回日本皮膚科学会西部支部学術大会で学会賞銀賞を受賞しました。



古賀佳織 医師

今回受賞できたのは、木村先生や研究所の先生方、ポスターのレイアウトを担当して下さった高野さんを始めとするスタッフの方々、そしてその他ご協力頂いた先生方のおかげです。ありがとうございました。

古賀佳織

銀賞受賞のポスターを一部ご紹介

ポスター参照ページ

<http://www.sapporo-dermpath.com/dermpath-club/poster-lecture.html>

## 黄色肉芽腫 (Xanthogranuloma) 126例の臨床および病理組織学的検討

古賀佳織、木村鉄宣、兼古理恵、宮下文 (札幌皮膚病理研究所)

### 黄色肉芽腫 (Xanthogranuloma : XG)

- 良性的非Langerhans細胞性組織球症。
- 乳幼児に好発するとされ、若年性黄色肉芽腫 (JXG) という病名で成書に記載されていることが多い。
- なお、成人に同様の病変が出現した場合、成人型黄色肉芽腫 (AXG) と呼ばれることもある。
- 本邦では、報告症例をまとめた検討の報告はあるが、多数症例における臨床病理学的検討は主がない。

### 本研究の目的

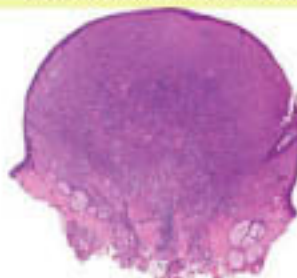本邦におけるXGの臨床病理学的特徴を明らかにする。

- JXGとAXGに分ける意義はあるのかを調べるために、臨床像、病理組織像を比較検討する。
- 臨床診断の精度をあげるために、臨床像の特徴を明らかにする。
- 病理診断において、他腫瘍との鑑別診断に有用な所見を確認する。

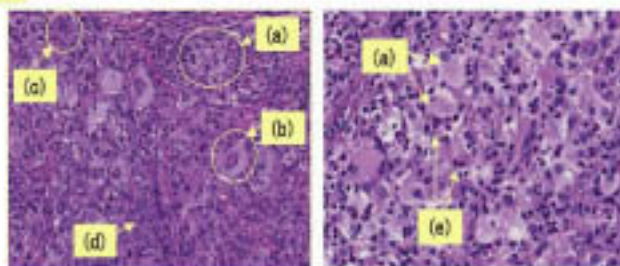
### 対象

2001年1月から2006年12月までに札幌皮膚病理研究所でXGと病理診断した350例のうち、標本の再検討が可能であり、病変内にTouton巨細胞が確認できた126例を対象とした。

### 典型的なXGの病理組織像



隆起性の病変で、真皮から皮下脂肪組織にかけて、比較的異型との境界明瞭な結節状の病変。



結節内は、脂質を貪食した泡沫細胞 (a) やTouton型巨細胞 (b)、異物型多核巨細胞 (c) などの多核巨細胞を含む多数の組織球 (d) が病変を構成する。種々の程度に炎症細胞浸潤を伴い、好酸球浸潤 (e) を伴う症例もある。

続きはホームページで！ 上記ポスターの全容はホームページからご覧いただけます。

<http://www.sapporo-dermpath.com/dermpath-club/poster-lecture.html>

(ポスター閲覧には皮膚病理倶楽部入会時のIDとパスワードが必要です)

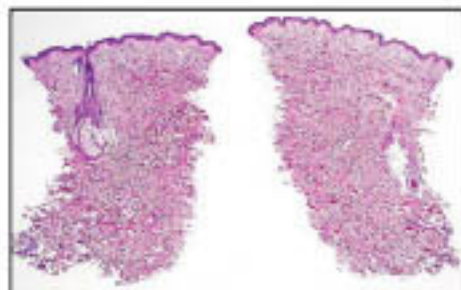
皮膚病理倶楽部ご入会はこちらから！

<http://www.sapporo-dermpath.com/dermpath-club/dermpathclub-top.html>

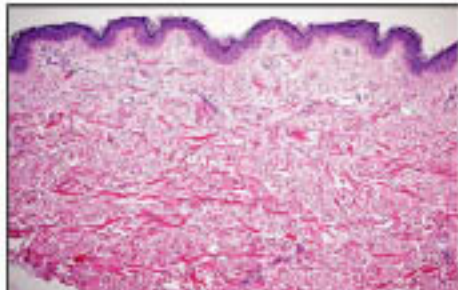


## 今月の症例

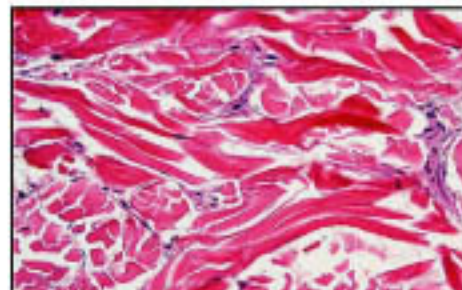
53才、男性 生検部位：項部  
臨床診断：糖尿病性浮腫性硬化症？  
病理組織診断：Scleredema



真皮網状層が厚くなっている。



膠原線維束は細胞は太く、種々の方向を向いて走行している



線維間にムチン粘液の沈着がある。

注：浮腫性硬化症Scleredemaは糖尿病性浮腫性硬化症と、成人性浮腫性硬化症で出現する。

## 学術業績・学会発表・最近の活動

- 2008年10月16日 講演  
沖縄皮膚科勉強会「毛包の正常組織を理解すると毛包腫瘍の病理診断は簡単になる!」  
於：ホテルロイヤルオリオン（沖縄県那覇市）

## 今後の活動

- 2008年10月31日～11月2日 CPC座長  
第10回日本-中国合同皮膚科学術会議 会場：杭州（中国）
- 2008年11月23日～11月24日 セミナー  
第1回 皮膚病理講座 診断編「皮膚病理診断への第一歩」  
会場：慶應大学医学部 東校舎講堂



## セミナー情報

### 第1回 皮膚病理講座 診断編 「皮膚病理診断への第一歩」

講師：木村鉄宣（札幌皮膚病理研究所 所長）  
助言者：福本隆也（奈良県立医科大学皮膚科学教室）  
日時：2008年11月23日（日） 10時～17時  
11月24日（月・祝） 9時～16時  
定員：100名 参加費：32,000円

（2007年開催の皮膚病理診断学入門と同内容です。）

会場：慶應大学医学部 東校舎講堂  
（東京都新宿区信濃町35番地）  
共催：慶應大学医学部皮膚科

詳細・お申込みはこちらから→

<http://www.sapporo-dermpath.com/seminar-Diag2008.html>

## What's new 研究所

祝 出産おめでとございます

出産のため研究所を退職した矢野さんが、出産後赤ちゃんを連れて遊びにきてくれました。

アプー!



お目めばっちりのくりくり坊主です。



本当に  
おとなしいねえ



全然泣かず木村先生にもすっきり馴染んでいます。さすが生まれる前から研究所に来ていただけのことはあります。

札幌皮膚病理研究所

〒001-0018 札幌市北区北18条西3丁目2-21 TEL: 011-756-4810 FAX: 011-756-4842

e-mail: office@sapporo-dermpath.com website: <http://www.sapporo-dermpath.com> 編集担当：和田ひろみ