



### 新刊書籍ご紹介

## 皮膚軟部腫瘍アトラス (2月25日発売)

監修：木村 鉄宣 (札幌皮膚病理研究所 所長)  
廣瀬 隆則 (埼玉医科大学医学部病理学 教授)

こんな症例数の集まった軟部腫瘍のアトラスは他にありません。写真が美しく、説明も簡潔でわかりやすい。軟部腫瘍の病理組織像に慣れ親しんでもらえるよう、平易な文章で解説されています。  
～秀潤社ホームページより～



AB刊、並製、272ページ、定価18,900円  
ISBN978-4-87962-379-9

#### ◎本書の特長

最新のWHO分類や知見を反映させた皮膚軟部腫瘍アトラス。美しい組織像と簡潔な解説で読者を軟部組織の世界へ誘います。軟部腫瘍の診断が苦手な初心者から病理のエキスパートまで、必携のカラーアトラスです。

#### ◎主な目次

- 第0章 総論
  - 第1章 脂肪細胞性腫瘍および腫瘍類似病変
  - 第2章 線維芽細胞・筋線維芽細胞性腫瘍  
および腫瘍類似病変
  - 第3章 いわゆる線維組織性腫瘍および腫瘍類似病変
  - 第4章 平滑筋性腫瘍と横紋筋性腫瘍
  - 第5章 周皮細胞性腫瘍
  - 第6章 血管およびリンパ管性腫瘍および腫瘍類似病変
  - 第7章 末梢神経の腫瘍および腫瘍類似病変
  - 第8章 軟骨・骨形成性腫瘍および腫瘍類似病変
  - 第9章 分化不明の軟部腫瘍および腫瘍類似病変
- その他、コラム満載！

### What's new 研究所

2月10日から23日まで、アジアの諸国の皮膚病理ネットワーク構築のため、木村鉄宣と定久恵子が4カ国を訪問してまいりました。

最初の訪問は、香港です。



↑ Dr. John CHAN (中央)、  
Dr. Lee Kin Chung (左)



↑ Dr Lee Kam Cheong (中央)  
と、木村 (左)、定久 (右)

次の訪問は、タイ バンコクです。



↑ Dr Sthep (中央) と  
木村 (左)、定久 (右)

三番目の訪問は、フィリピン マニラです。

Dr. Georgina C. Patorfide  
(右から3番目)  
Dr. Vermen M. Verallo-  
Rowell (左から4番目)



↑ Dr Amelita  
Tanglao  
(中央) と、  
木村 (右)、  
定久 (左)

最後の訪問は、シンガポールです。



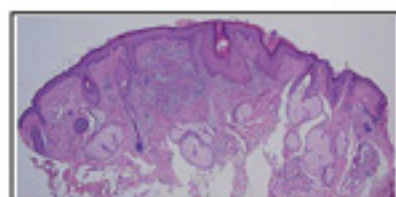
↓ Dr. Suat  
Hoon TAN  
(左から2番  
目)、スタッ  
フ選と共に

Dr. Yoke Ching  
GIAM (左) と木  
村 (右)



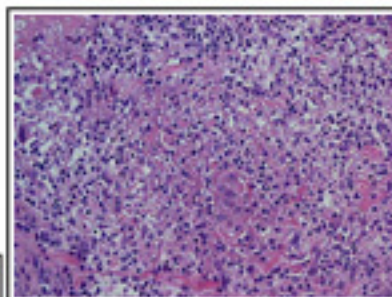
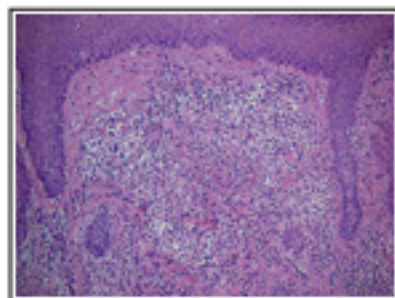
## 今月の症例

58才、男性 生検部位：下眼瞼、左  
臨床診断：Acne rosacea 病理組織診断：Rosacea, granulomatous stage



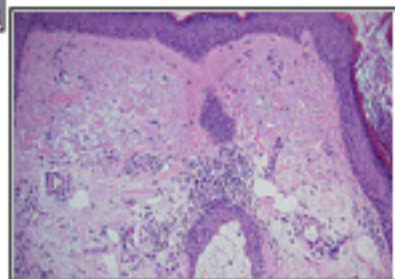
↑  
大きな脂腺があり、毛包に角栓を伴っている。真皮浅層から中層にかけて炎症細胞浸潤がある。

脂腺や毛包の周囲に密な炎症性細胞浸潤がある。



↑  
リンパ球や好中球のほかに多核巨細胞を含む組織球の浸潤が目立ち肉芽腫を形成している。

真皮上層の小血管は拡張している。脂腺周囲に炎症が見られ、弾性線維は日光変性(solar elastosis)している。



## 今後の活動

- 2009年3月28日 第11回京滋難治性皮膚疾患研究会 木村鉄宣講演  
会場：京都府民交流プラザ 京都テルサ
- 2009年4月24日～26日 第108回 日本皮膚科学会総会 於：福岡国際会議場  
4月24日 第17回皮膚科コンピュータ利用研究会 木村鉄宣講演  
「デジタル化された病理標本（バーチャルスライド）の紹介とその利用法」

## 2009年開催セミナーのご案内

参加お申込 受付中！

### 皮膚病理講座 基礎編

(第9回：東京会場) (第10回：神戸会場)

「病理用語と各種皮膚疾患の病理組織像の解説」  
＜専門医試験前に知識の整理をしたい方の参加に最適です。過去問も解説します＞

東京会場 2009年5月16日(土) 10時～17時  
5月17日(日) 9時～16時  
慶應義塾大学(新宿区信濃町35番地)

神戸会場 2009年7月19日(日) 10時～17時  
7月20日(月祝) 9時～16時  
神戸大学(神戸市中央区楠町7丁目)

### 第2回 皮膚病理講座 診断編 (東京会場)

「皮膚病理診断への第一歩」

日時 2009年11月22日(日) 10時～17時  
11月23日(月祝) 9時～16時  
会場 慶應義塾大学(新宿区信濃町35番地)

開催日1ヶ月前までのお申込で参加費10%引き  
セミナーの詳細はホームページで  
<http://www.sapporo-dermpath.com/seminar/seminar-info2009.html>

## プレパレート整理器 販売中

マグネット仕切りタイプ

¥18,900 (税込 ¥19,845)

定価 ¥28,350 (税込)

- ▶ 頑丈なスチール製。シルバーメタリックの美しい外観です。
- ▶ マグネット仕切りで、保存枚数に応じて自由に固定できます。
- ▶ サイズ 一段あたり W43.3 x D31.0 x H14.3cm  
収容量 2400枚 (1引出しにつき200枚)
- ▶ 残りわずかです！お申込はお早めにどうぞ。

中古美麗品

サイズ

幅43.3cm  
奥行31.0cm  
高さ14.3cm



札幌皮膚病理研究所

〒001-0018 札幌市北区北18条西3丁目2-21 TEL: 011-756-4810 FAX: 011-756-4842

e-mail: office@sapporo-dermpath.com website: <http://www.sapporo-dermpath.com> 編集担当：高野 敦子