

# Sapporo Dermatopathology Institute News 札幌皮膚病理診断科ニュース

2009年11月号



## 病理診断システムのご紹介

1日に100~200件、月に3,500件ほど届く病理診断依頼。正確な診断をするために診断システムの工夫をしております。

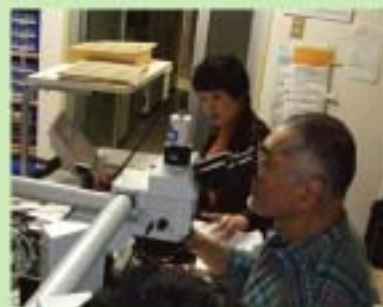

まず、顕微鏡で所見を確認します。研修医らとも意見を交わしながら、診断の根拠とすべき所見をピックアップし病理診断します。



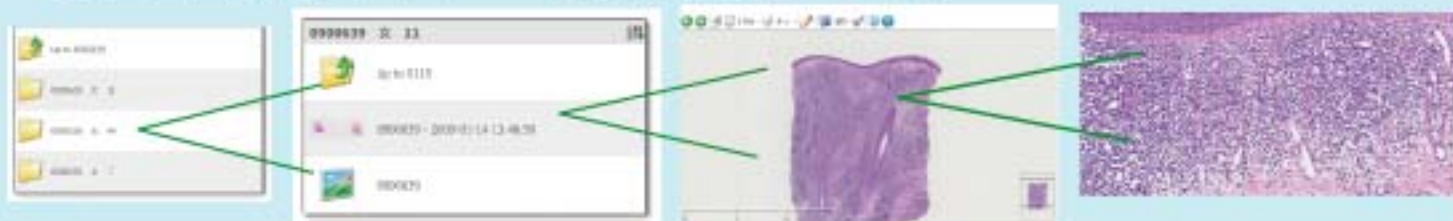その後、依頼書（臨床情報）と照らし合わせ、診断が一致するかどうか確認を行います。

臨床診断と重大な違いがある場合などは、臨床医にお電話をし、より正確な診断を行うための検討を行います。



所見内容は、デジタルデータとして入力しています。入力には専用の職員がつき、専用コードを利用し、誤字脱字の防止はもちろん、標本の取り違いの防止などのサポートをしています。また、診断書を発行する前には臨床検査技師が所見内容の確認をしております。

非常に稀な症例や診断に苦慮する症例は、バーチャルスライドを作製し、当所で研修を行った医師らで構成する検討グループに意見を求め、電子メールを利用したカンファレンスも実施しております。複数の医師の意見を取り入れることで、診断の精度を高めています。



皮膚科の診断・治療には、迅速かつ正確な病理診断が重要であることを認識し、臨床医の良きパートナーとして、毎日の診断にあっております

お問い合わせ・ご紹介は 電子メールoffice@sapporo-dermpath.comまたは、お電話011-756-4810まで

## 業績紹介

【美容皮膚科における病理上の注意点、皮膚病理からみたほくろの考え方】

曾和順子、木村鉄宣 Derma. 158:27-34 2009

【Sjogren症候群に伴った環状肉芽腫】

澄川靖之、木村鉄宣、安齋眞一、中村準之助  
皮膚病診療 31(10):1197-1200 2009


【皮膚Rosai-Dorfman病の1例】

濱坂英里香、佐藤英嗣、伊藤 幹、中橋佳子、菊池慶介、  
木村鉄宣 臨床皮膚科63(11):804-806 2009

【Pilomatoricoma can differentiate not only towards hair matrix and hair cortex, but also follicular infundibulum, outer root sheath and hair buldge】

Ichiro Kurokawa, Kei-ichi Yamanaka, Yuko Senba,  
Hitomi Sugisaki, Airo Tsubura, Tetsunori Kimura and  
Hitoshi Mizutani  
Experimental Dermatology 18:734-737 2009

## 新職員ご紹介



事務・秘書  
竹中玲子

札幌皮膚病理診断科に新たに3名の職員が加わりました。みなさまのお役に立てるよう、邁進いたしますので、どうぞよろしくお願い申し上げます。



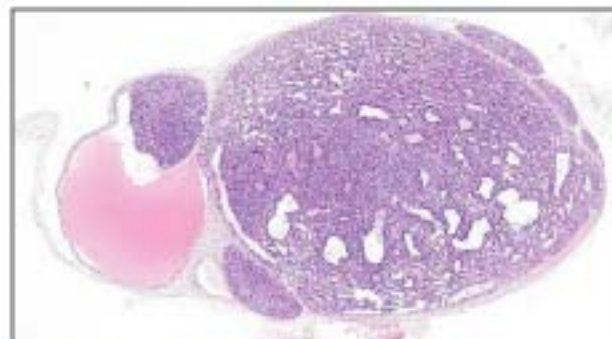
事務  
伊藤秀佳



臨床検査技師  
宮部敦子

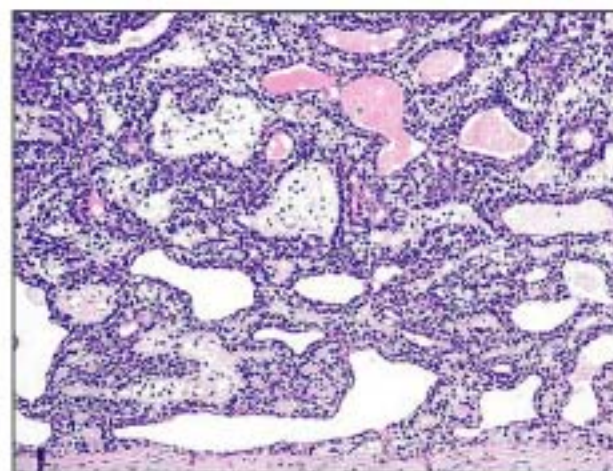
## 今月の症例

30才、男性 生検部位：前額部 臨床診断：リンパ節腫脹  
病理組織診断：Spiradenoma

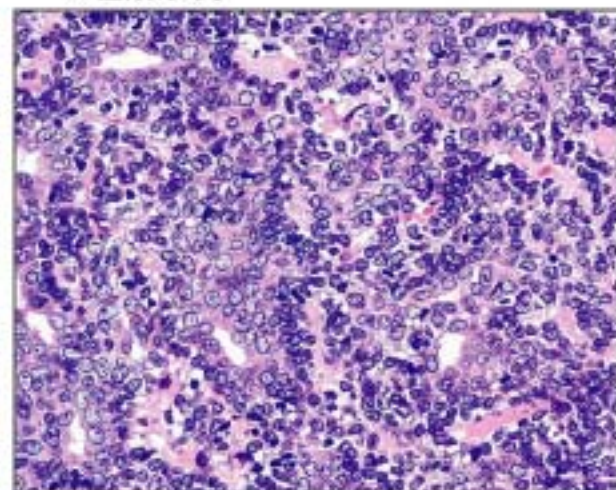


←上皮成分が主体の境界明瞭な腫瘍性病変が真皮内にある。充実性部分（右）と囊腫様部分（左）で構成されている。

↓腫瘍を構成する細胞はクロマチンの豊富な孔細胞と、明るい細胞質の小皮緑細胞の2種類ある。



←充実性部分では構成細胞は管腔を形成し、中には分泌液を貯留していることもある。また血管を伴う間質部分も多数ある。



## WHAT'S NEW

2002年に半年間、研修されていた曾和順子先生（大阪市立大学皮膚科）が学位を授与され、記念写真が届きました。札幌での研修や研究の賜物であると嬉しいお言葉をいただきました。さらなるご活躍を祈念しております。



研修医の募集を再開します  
詳細はお問い合わせ下さい



4月からいらした苅谷嘉之先生（前列右から2人目）の研修が、9月30日で終了しました。ささやかながら送別の昼食会を開催し、半年間の思い出などお話ししました。

## セミナー情報

皮膚病理講座

検索

お申込みはホームページからが便利です

さらに詳しく皮膚病理診断学を学びたい方にはこちら！

### 第2回 皮膚病理講座 診断編「皮膚病理診断への第一歩」（東京）

日時 2009年11月22日（日）10時～17時 11月23日（月祝）9時～16時

会場 日本医科大学 第3講堂（教育棟3階）

対象者 皮膚科または病理の専門医、皮膚科臨床医  
皮膚疾患に関する基礎知識がある方

お席にはまだ余裕がございます  
お早めにお申込みください

- ・各種皮膚疾患の病理組織像を理解する。
- ・皮膚病理診断学の3要素、診断基準項目、診断のてがかり、そして鑑別診断を具体的に把握する。
- ・「絵あわせ診断法」のために必要な病理組織像を覚え、「パターン分類とアルゴリズム分析診断法」を理解する。

発行：札幌皮膚病理診断科

〒001-0018 札幌市北区北18条西3丁目2-21 TEL: 011-756-4810 FAX: 011-756-4842

e-mail: office@sapporo-dermpath.com website: http://www.sapporo-dermpath.com 編集担当：高野 敦子