



旧年中はご厚情をいただき誠にありがとうございます。
 新年も変わらぬお引立てのほど、宜しくお願いいたします。
 みなさまのご検討とご多幸をお祈り申し上げます。



札幌市医師会会報に投稿しました木村院長の文章を、新年のご挨拶に代えて紹介いたします。

【病理診断科で開業しましたが、保険診療はできません】

2009年4月に病理診断科で開業しました。私は皮膚科専門医で、皮膚と皮下脂肪組織の疾患の病理診断が専門なので、診療所の名称を札幌皮膚病理診断科、としました。2001年から今年3月までは、登録衛生検査所 札幌皮膚病理研究所として病理診断をしていましたが、2008年に病理診断科が標榜科となったので開業した次第です。開業医になり保険医登録もしましたが、診療報酬を請求したことがありません、というか請求できません。病院では病理医が病理診断すると、月一回に限り制限付きですが病理診断料として410点請求できますが、個人開業の場合の保険点数は診療報酬に掲載されていません。どうも厚生省は病院勤務の病理医が病理診断科を標榜することだけを予想していたようで、病理診断科の開業医が登場するとは思っていなかったようです。なお、現在病理診断科の開業医は全国に私を含めて5名いますが、全員保険診療をしたくてもできない開業医、というのは不思議な状態になっています。

平成20年診療報酬点数には、第13部病理診断-第一節病理標本作製料-N000病理標本作製（一臓器につき）880点、と記載されています。そのため医療機関は、病理標本作製料8800円を検査会社に支払い（実際は満額8800円を支払っている医療機関は少なく、昔の薬価差益とおなじ構造で病理検査差益が発生しています）、病理標本作製のおまけとして病理検査報告書を受け取っています。

私が病理診断科を診療報酬として請求できるようにするためには、標本作製料は880点のまま病理診断科を新規に設定するか（たとえば410点）、病理標本作製料880点を、たとえば標本作製料が470点で診断料が410点と分割するか、の2案を考えることができます。前者は医療費の増額に、そして後者は臨床医の病理検査差益の減少につながるの、違いは大きいようです。保険点数のない医療行為がそのまま放置されることは理不尽です。開業病理診断科医が、病理診断科として診療報酬が受け取れるよう是非ご援助ください。

WHAT'S NEW

2009.10.13

10月から研修にいらしていた虎の門病院の野口武俊先生が3ヶ月の研修を終えられました。



さらなるご活躍を期待しております！

野口の先生の研修日記を一部ご紹介。過去の研修医の日記もホームページで公開しています。



7:30には朝のリーディングが始まります。木村先生は朝の1時間ほどで30症例くらい診断をつけてしまいます。

その後はリーディングをやってはブレイク（休憩）を入れての繰り返しです。このブレイクというのが僕にとっては非常に重要なのです。今まで、一日中こんなにも長く顕微鏡をのぞいたことはなかったため、段々と眼が疲れ、肩・首がこってきます。そんなときにブレイクタイムに入ると、ストレッチをしたり、眼を休ませることができます。なので、長時間顕微鏡をのぞいていられるわけです。気付いたら夕方になっていて、一日が終了。本当に一日があつという間に感じます。

～中略～

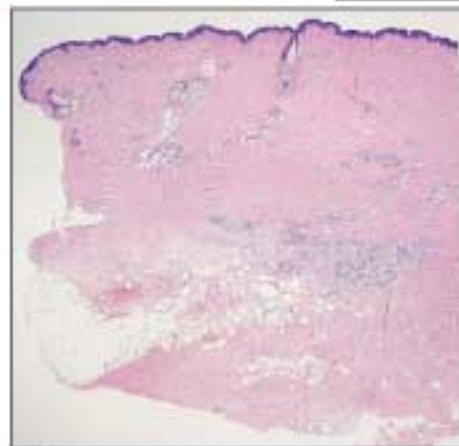
なかなか得た知識を整理するのは難しいですが、何回か繰り返し同じ症例に出くわすうちに整理できてくるのでは、と思っています。

今後の予定

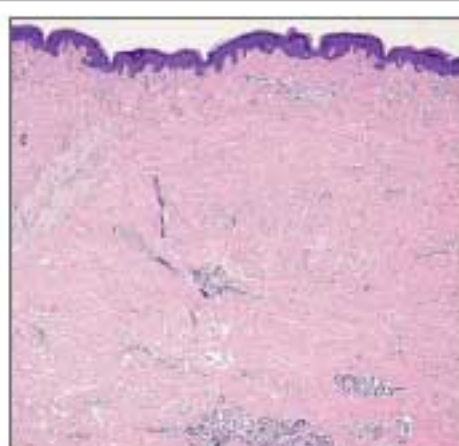
2010.1.31 第12回 京滋難治性皮膚疾患研究会 於：ウエスティン都ホテル
 特別講演「病理組織像から考える角化異常症」

今月の症例

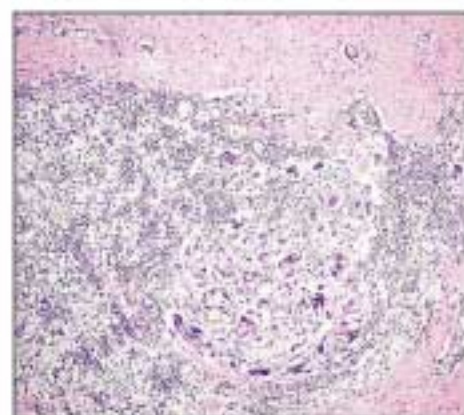
43才、男性 生検部位：背部 臨床診断：Epidermal cyst on the back
病理組織診断：Suture granuloma with scar



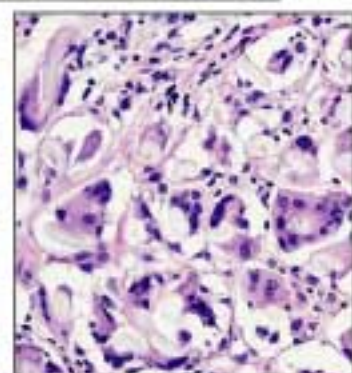
真皮深層に炎症性細胞浸潤がある。弱拡大でも真皮の膠原線維が好酸性に均一に染まっているのがわかる。



膠原線維が太い束状になり、種々の方向に錯走している。

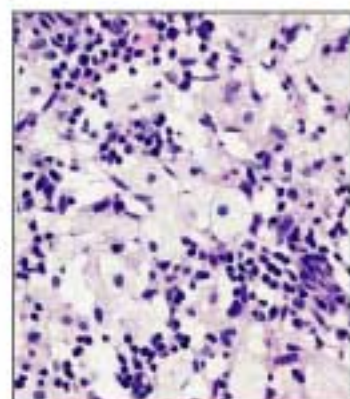


膠原線維が密に増加する部位に多核巨細胞を伴った炎症性細胞が浸潤している。



← 多核巨細胞は異物型で、細胞質の中に透明感のある縫合糸の断面が見えている。

→ 泡沫細胞も多数集簇して浸潤している。



セミナー情報

NPO皮膚病理

検索

参加者受付中

NPO法人皮膚病理発展推進機構 主催セミナー

第3回 インターネット皮膚病理診断検討会

12月25日より症例供覧開始！ 発表者、座長を交えての検討会は1月22日から始まります。

このような演題が投稿されています

足底の黒褐色斑

55歳、女性。10年以上前から左足底に黒褐色斑を自覚していた。大きさや色調に大きな変化はない。2009年7月に近医を受診し、左足底に11x9mm大の黒褐色斑を指摘され、当科を紹介受診した。ダーモスコープで、一部にparallel ridge patternがあり、不規則なdotsとblue-whitish veilの所見があった。臨床的にAcral lentiginous melanomaを疑い、手術を施行した。

皮膚病理倶楽部会員は、無料で参加できます。詳細はホームページで！！

下腿に生じた多発皮膚潰瘍

症例：30代、男性、HIV陰性。

臨床診断：血管腫

病歴：1年ほど前から右下顎に結節を自覚。体調が悪いと1cmまで拡大し、体調が良くなると縮小することを繰り返していた。平成21年12月近医を受診、結節の中央をパンチ生検され、悪性を疑われて当科を紹介受診した。右下顎に10x4mmの紫紅色扁平に隆起する結節があり、中央に生検による痂皮を付着。硬結から1mm離して切除した標本には血腫周囲の肉芽組織のみであった。初回生検標本では真皮中層の膠原線維間には出血があり、真皮上層と下層では不規則に拡張した細血管の増殖が見られ内皮細胞の腫大、異型を認めた。

★★★★ 症例閲覧・参加申し込みはこちらから ★★★★★ <http://www.npo-jdpo.org> ★★★★★

発行：札幌皮膚病理診断科

〒001-0018 札幌市北区北18条西3丁目2-21 TEL: 011-756-4810 FAX: 011-756-4842

e-mail: office@sapporo-dermpath.com website: <http://www.sapporo-dermpath.com> 編集担当：高野 敦子