



Ackerman記念札幌皮膚病理研究所主催 2010年開催セミナー 決定

<第11・12回 皮膚病理講座 基礎編>

～病理用語と各種皮膚疾患の病理組織像の解説～

皮膚病理に必要な基礎知識（正常組織、臨床・病理用語）と、各種皮膚疾患の病理組織像を「あたらしい皮膚科学」（清水宏著）に準拠して解説します。

- ・第11回 東京会場 6月12日（土）13日（日）
- ・第12回 大阪会場 7月18日（日）19日（月祝）

<第3回 皮膚病理講座 診断編>

～皮膚病理診断への第一歩～

皮膚病理診断学の3要素、「診断基準項目」「診断の手がかり」「鑑別診断」を具体的に紹介し、＜パターン分類とアルゴリズム解析＞による皮膚病理診断法を解説します。

- ・開催地：東京会場 10月10日（日）11日（月祝）

初開催 <皮膚軟部腫瘍アトラスセミナー>

WHO分類に準拠し、さらに末梢神経腫瘍や皮膚固有の病変を加え、皮膚および皮膚組織に出現する軟部腫瘍を網羅した「皮膚軟部腫瘍アトラス」（秀潤社刊）。本セミナーでは、全執筆者を講師に迎え、より具体的に丁寧に解説します。

- ・開催地：東京会場 9月19日（日）・20日（月祝）

✧✧✧ <http://www.ackermansidp.jp/> ✧✧✧

詳細・参加申し込み受付はホームページでご案内します

皮膚病理倶楽部

ブログ形式で綴ります

毎週木曜日更新中

皮膚病理覚え書

札幌皮膚病理診断科での日々の疑問を集めました

札幌皮膚病理研究所で、研修されている先生方が日常診療でわき起こる疑問を少しずつ解決しております。言葉の定義や、病理診断についての豆知識、最新の話や情報など、様々なトピックスが公開されています。

皮膚病理倶楽部会員になって、ぜひご覧ください。

ある日のブログでは・・・

【今回は皮膚病理ではよく使用されるdyskeratosisとindividual cell keratinizationの定義につき調べてみました。これらをほぼ同義としている場合もあるようですが、多くは有棘細胞が角化層に達する前（正常より早期に）の未熟な状態（成熟分化の異常）で、個細胞角化(individual cell keratinization)を示すことを異常角化(dyskeratosis)と定義しています。つまり・・・】

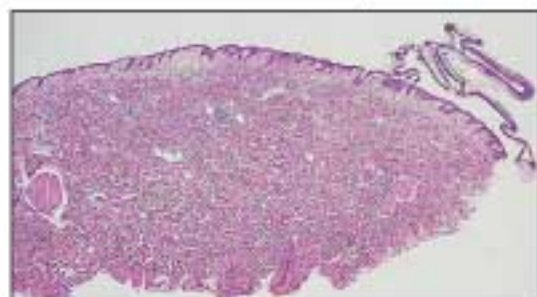
続きはwebで

最近の記事

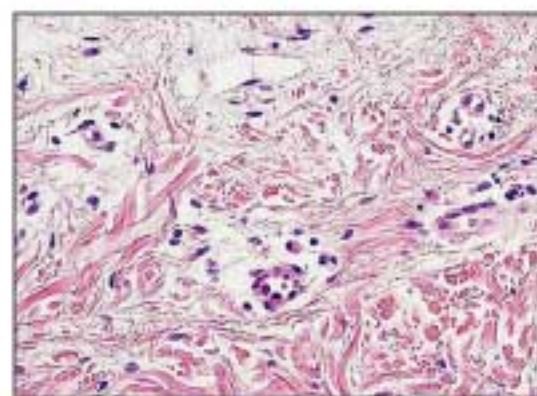
- ・ [同義語について \(PART7\)](#)
- ・ [同義語について \(PART6\)](#)
- ・ [同義語について \(PART5\)](#)
- ・ [同義語について \(PART4\)](#)
- ・ [同義語について \(PART3\)](#)
- ・ [同義語について \(PART2\)](#)
- ・ [同義語について \(PART1\)](#)
- ・ [ムチン：mucin、ムコイド：mucoidについて](#)
- ・ [dyskeratosis \(異常角化\)と individual cell keratinization \(個細胞角化\)について](#)
- ・ [Hypotrophy, hypoplasiaについて](#)

今月の症例

72才、男性 採取部位：体幹 臨床診断：Pemphigus foliaceus
病理組織診断：Superficial pemphigus

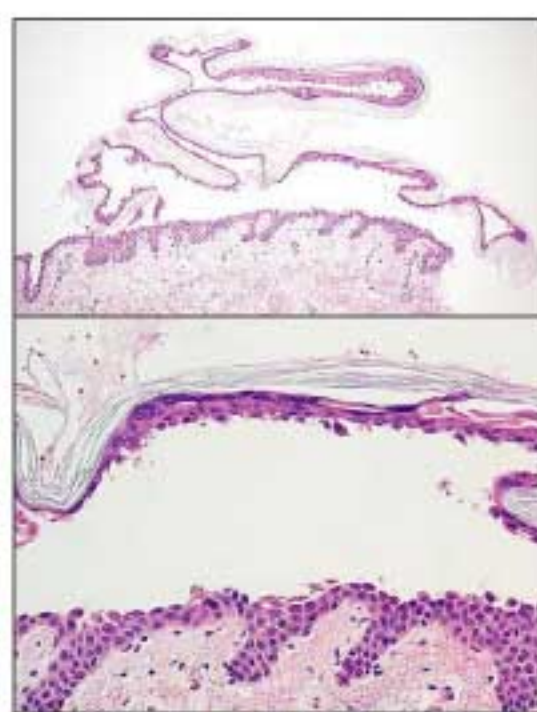


←
表皮上層に明らかな水疱（裂隙）の形成がある。



→
表皮は上層で2分されている。水疱内には棘融解した角化細胞もある。

←
真皮上層にはリンパ球の他、好酸球が浸潤している。



同様の病理所見は pemphigus foliaceus:落葉性天疱瘡、pemphigus erythematosus:紅斑性天疱瘡で出現します。

セミナー情報

NPO皮膚病理

検索

検討会スタート!

NPO法人皮膚病理発展推進機構 主催セミナー

第3回 インターネット皮膚病理診断検討会

いよいよ1月29日より検討会が開始! 掲示板で活発なディスカッションが繰り広げられます。

開催期間延長 2009年12月25日(金)より2010年3月5日(金)まで

参加者は引き続き募集しております。インターネット掲示板を利用した検討会にぜひご参加下さい。

このような演題が投稿されています

「10年を経過して再発した右腰部皮下腫瘍の一例」

症例：50代 女性

臨床診断：脂肪腫

病歴：発症時期は不明。10年前に近医で右腰部の皮下腫瘍切除術を受ける。病理診断不明。2009年春初診。小指頭大の皮下腫瘍を切除した。

切除標本の病理組織像では、周囲との境界が不明瞭で、脂肪滴を有する細胞を伴うplexiform patternをとる2mm大の病変が真皮浅層に散在して存在する。核異型あり。Mib-1一部陽性 CD34陰性 SMA陰性 S-100陽性脂肪肉腫を疑い、TLS-CHOP転座遺伝子検査を行うも転座遺伝子検出されず。

「腹部の黒褐色局面」

症例：45歳、女性。

現病歴：20歳頃に左側腹部の黒色調の色素斑に気づいた。色素斑は徐々に増大し、最近5年間で増大した。

現症：左側腹部に、大きさ15×20mm、境界明瞭で、乳頭状の黒褐色局面が存在する。正中側は淡褐色でやや平坦、外側は黒褐色で乳頭状隆起がやや強かった。

ダーモスコピー所見：全体として、cobblestone appearanceの所見であった。また、褐色調あるいは青黒調の大小不同のglobulesを認め、multiple blue-gray globules様の所見を呈していた。辺縁の一部には、leaf-like areas様の所見を認めた。

【病理所見】表皮と連続し上方に隆起した腫瘍で、下縁は周囲正常部の表皮下縁を結んだ線と一致している。腫瘍細胞は小型な基底細胞様細胞で、網状を呈している部分もあり、pseudo-horn cystも存在する。一部では、好塩基性の腫瘍胞巣を形成している。腫瘍胞巣の最外層は柵状配列し、周囲との間に裂隙を形成している部分もあった。

皮膚病理倶楽部会員は、無料で参加できます。詳細はホームページで!!

☆☆☆ 症例閲覧・参加申し込みはこちらから ☆☆☆ <http://www.npo-jdpo.org> ☆☆☆

発行：札幌皮膚病理診断科

〒001-0018 札幌市北区北18条西3丁目2-21 TEL: 011-756-4810 FAX: 011-756-4842

e-mail: office@sapporo-dermpath.com website: <http://www.sapporo-dermpath.com> 編集担当：高野 敦子