



皮膚病理組織学的検査のススメ ～病理診断科医の上手な利用法～

皮膚疾患の病理組織診断を日常行っていると、すべての皮膚疾患に、病理組織学的検査が有益であると感じてなりません。腫瘍性疾患では悪性腫瘍を完全に否定するためには必要不可欠な検査であり、炎症性疾患においても、臨床像や現病理からは確定診断ができない病変や、確定診断がついても慢性に経過する疾患においては、非常に有益です。しかしながら、皮膚を切除するという患者にとって不安の大きい検査なことも事実です。

今号は、病理診断科医を上手に利用し、より有益な皮膚病理組織検査結果を導くためのポイントをご紹介します。

病理診断科医の仕事は、臨床医の診療活動が、円滑かつ正確に行えるように協力して、患者に最適な医療サービスを提供することです。相互の協力関係のために、大切なポイントがあります。

1. 病理組織検査の目的をはっきり伝える

臨床診断の確認、特定の不要を否定したい、良性か悪性かの判断、腫瘍の取り残しがないか、などできるだけ具体的に示して下さい。

2. 目的に合わせて検体を適切に採取する

良悪性の判別には腫瘍全体の構築を検討することが重要です。可能であれば病変を全摘し、それができなければ正常皮膚を含む病変の紡錘形部分切除をします。また、切除範囲の確認を行う場合は、標本の方向が分かるよう印をつけたり、検体の切り出しについて指示をすることも有効です。

<<生検部位の選択>>

病変に応じて最も適した部位と方法を選択することが重要です。

臨床症状から病理所見を想像できるようになると、的確な生検部位を選択できるようになります。

★炎症性疾患

時間の経過と共に臨床像が変化し、早期（初期は紅斑や丘疹のことが多い）、完成期（いわゆる典型像）、晩期（消退時で色素沈着のことが多い）の三期に分けられます。

通常は最盛期病変を選択します。

★腫瘍性皮膚疾患

個々の腫瘍細胞の形態と共に、①病変全体の構築や、②正常組織との境界、③腫瘍の輪郭が分かって初めて正確な病理組織診断が可能です。特に悪性黒色腫や有棘細胞癌のような皮膚悪性腫瘍を疑って生検するときは両端に正常組織をもつ標本にするための工夫が必要です。

★変性疾患

病変部と周囲の正常組織を対比して病理組織診断をつけるので、病変部と周囲の正常部位を含めて切除します。

ワンポイントアドバイスー生検

- ・外観が均一な病変では、中心部を生検すると最盛期病変を検査することができる。
- ・水疱や膿疱は正常組織を含めて破らないように切除する。
- ・炎症性細胞浸潤や血管変化が複雑になるので、びらんや潰瘍のある病変はさける。
- ・診断を目的に生検する場合は、治療中の病変は避ける。
- ・検体をピンセットなどで強くつまむと組織が挫滅し、炎症性細胞が被害を受けるので慎重に操作をする。

3. 臨床情報を充実させる

臨床情報なしに病理組織診断をつけることは困難です。同一患者から複数の検体を生検する場合は、検体ごとに別個の依頼書を書き、詳細な情報を伝えましょう。臨床写真や、ダーモスコピー像の添付も有効です。

記載が必要な患者情報

- ★年齢
- ★性別
- ★病変の部位と分布
- ★個々の形態などの臨床像
- ★現病歴と既往歴

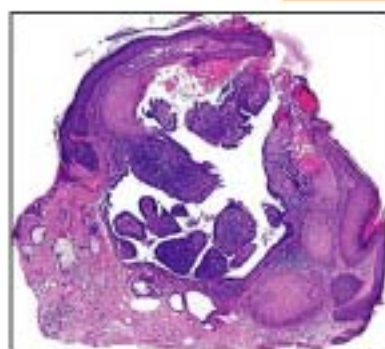
ワンポイントアドバイスー固定法

- ・ヘマトキシリン・エオジン(HE)染色実施には、10%か5%の中性緩衝ホルマリンによる固定が最適。
- ・運搬途中の乾燥や変性を防ぐため、容器には検体が充分につかる量の固定液を入れる。
- ・検体の区別が必要な場合は、一容器に一検体を入れ、ラベルに番号や部位を書く。

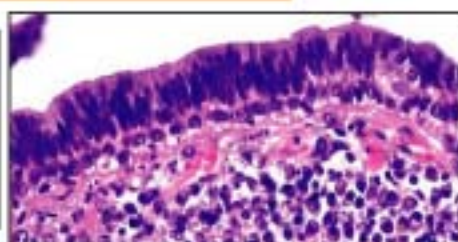
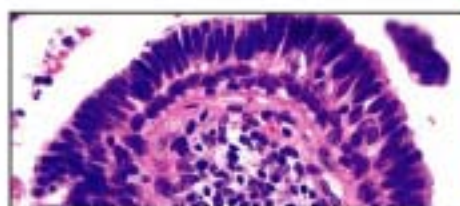
4. 臨床診断名を記載する

今月の症例

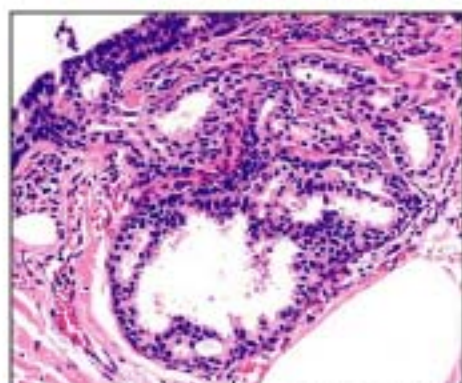
35才、男性 生検部位：顔 臨床診断：脂腺母斑
病理組織診断：Syringocystadenoma papilliferum



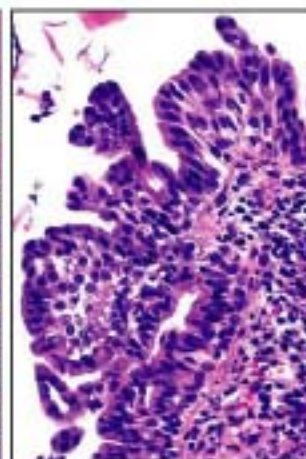
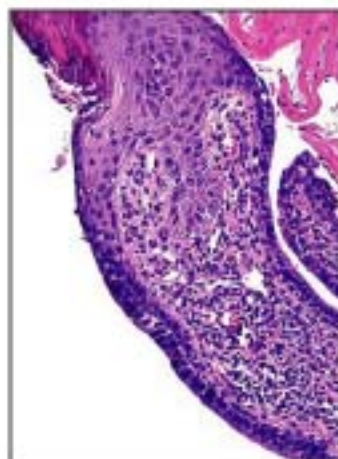
表皮と連続した嚢腫様病変が真皮内に形成されている。



病変の壁細胞は2層で、内側に円柱状、外側には立方状の上皮がある。



病変の周囲には拡張したアポクリン腺腫が存在する。



(左) 表皮と連続する部分。扁平上皮からの移行がある。

(右) 中には乳頭状増殖もある。

いずれでも間質部には形質細胞の著明な浸潤と血管の増加がある。

セミナー情報

皮膚病理学を日常診断に役立てよう

会場が変更になりました

■ 第1回開業医のための皮膚病理講座 札幌開催

日時：8月7日（土）16時～20時、8日（日）10時～16時

会場：札幌皮膚病理診断科

「パターン分類とアルゴリズム分析診断法」

■ 第3回皮膚病理講座・診断編 東京開催

日時：10月10日（日）10時～17時、11日（月祝）9時～16時

会場：日本医科大学 教育棟 2階 大講堂

参加受付中！

おことわり

9月19日・20日に開催予定だった 第1回皮膚軟部腫瘍アトラスセミナー（会場 日本医科大学）は、講師の都合により中止となりました。誠に恐縮ですが、次回開催をご期待下さい。

札幌皮膚病理

検索

参加申し込みはこちらから <http://www.ackermansidp.jp>

発行：札幌皮膚病理診断科

〒001-0018 札幌市北区北18条西3丁目2-21 TEL: 011-756-4810 FAX: 011-756-4842

e-mail: office@sapporo-dermpath.com website: <http://www.sapporo-dermpath.com> 編集担当：高野 敦子