



アッカーマン記念札幌皮膚病理研究所 主催

『皮膚病理講座 診断編』を開催しました

10月10日、11日の2日間にわたり、日本医科大学にて「皮膚病理講座診断編」を開催いたしました。たくさんのご参加をいただき、ありがとうございました。



休憩時間中も質問される参加者が続々いらっしゃいます。



当日配布するハンドアウトは、事前公開もしているため、予習も可能です。事前に疑問点を明らかにしておくと、受講の成果も明確です。

参加者のご意見（アンケートより抜粋）

皮膚病理を勉強する良い機会になりました。札幌から参加した甲斐がありました。来年もぜひ参加したいと思います。

ハンドアウトに書き込めて良かったです。軟部腫瘍は奥が深いです。

皮膚病理の奥深さを教えられました。木村先生の情熱には頭が下がる思いです。ありがとうございました。

丁寧にご説明くださり、とても勉強になりました。

今年のセミナーは全て終了しました。2011年も各種セミナーを開催いたしますので、どうぞご期待ください。

業績のご案内

当科の診断症例や、保管症例からの組織学検討などが各誌に発表されましたので、ご紹介いたします。

【CD30+ pseudolymphoma arising on the lower lip】

Shiori Itoh, Asako Masatsugu, Atsushi Hinoue, Miyuki Ohta, Tomoko Wakasa, Masayuki Shintaku, Takaya Fukumoto, Tetsunori Kimura, Yuji Horiguchi
『International Journal of Dermatology』
37,685-688, 2010

【皮膚および皮下脂肪組織に生じた顆粒細胞腫（Granular cell tumor）の臨床および病理組織学的検討】

古賀佳織、木村鉄宣、伊東慶吾、宮下文
『日本皮膚科学会雑誌』
120 (8) ,1653-1658, 2010

業績や蔵書はホームページでもご覧いただけます

<http://www.sapporo-dermpath.com>

または「札幌皮膚病理」で検索してください

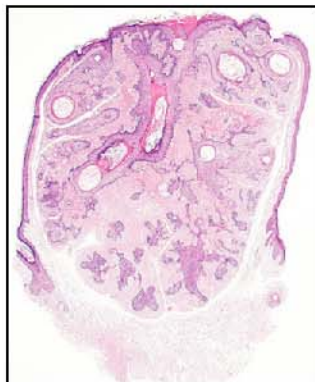Happy Birthday

9月・10月の誕生会を行いました。木村院長（写真上）、Selvi先生（写真下左）、西村さん（写真下右）、おめでとうございます！また1年お元気にお過ごしください。

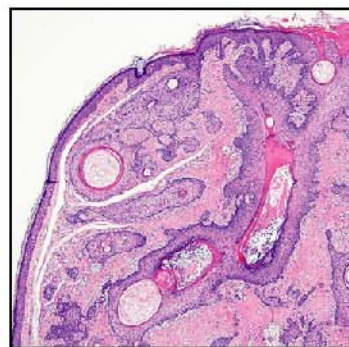


今月の症例

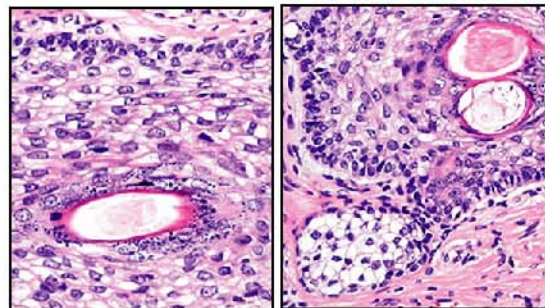
18才、女性 臨床診断：adnexal tumor (pilar? origin)
生検部位：鼻腔 病理組織診断：Trichofolliculoma



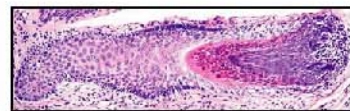
真皮内に境界明瞭で被膜のない腫瘍がある。腫瘍内には角質が詰まり拡張した毛包漏斗部様構築があり、ここから連続して毛包下部の構築が放射状に多数分布している。



毛包とその周囲の線維性結合組織で一つのユニット (fibro-follicular unit) が形成され、周囲の真皮との間に裂隙がある。



顆粒層の明瞭な毛包漏斗部 (左) と脂腺様分化 (右) を示す部分がある。



毛包組織に明瞭に類似する細胞や構築があるのでこの腫瘍は hamartoma と考えられている。毛球部 (右)、トリコヒアリン顆粒 (中央、好酸性) のある内毛根鞘がある。

セミナー情報

認定NPO皮膚病理発展推進機構 主催

オーガナイザー 福本隆也先生 (奈良県立医科大学皮膚科 講師)

◆ 第4回インターネット皮膚病理診断検討会 ◆

参加者のみなさまから演題を募集し、web上でCPCを開催します。

素朴な疑問、診断のついていない症例、診断に自信がない症例、解釈が困難な症例など

この機会に多くの先生とディスカッションしてみませんか？

・開催日程

演題募集：2010年11月19日 (金) まで

症例供覧：2010年11月12日 (月) より順次

ディスカッション：12月17日 (金) ~ 2011年1月14日 (金)

座長によるとりまとめ：1月14日 (金) ~ 1月28日 (金)

・参加資格

皮膚病理倶楽部会員 (会費無料) であること

<<演題登録方法>>

ホームページの登録フォームにて、抄録登録と病理標本の枚数連絡をお願いします。

・抄録：400字程度

・病理標本：HE染色のほか、特殊染色や免疫染色もすべてお送りください。

参加受付中

演題締切：11月19日

演題応募、参加申込は、

<http://www.npo-jdpo.org>

札幌皮膚病理

検索

発行：札幌皮膚病理診断科

〒001-0018 札幌市北区北18条西3丁目2-21 TEL: 011-756-4810 FAX: 011-756-4842

e-mail: office@sapporo-dermpath.com website: <http://www.sapporo-dermpath.com> 編集担当：高野 敦子